Medizin

Die vergrößerte Prostata zum Schrumpfen bringen

Andrologie. Unter bestimmten Voraussetzungen ist die Behandlung der benignen Prostatahyperplasie mittels Prostata-Arterien-Embolisation möglich. Diese innovative Methode, die nur wenige Mediziner durchführen, setzt die Kooperation von Urologie und Radiologie voraus.

Von Sonja Streit

In Österreich ist jeder zweite Mann ab 60 von benigner Prostatahyperplasie (BPH) betroffen. Wenngleich gutartig, ist die Erkrankung mit Begleiterscheinungen bzw. Symptomen des unteren Harntrakts (LUTS) und somit massiven Einschränkungen der Lebensqualität assoziiert. Prim. Dr. Wolfgang Loidl, Abteilungsvorstand Urologie am Ordensklinikum Linz Barmherzige Schwestern Elisabethinen, präzisiert: „Die Patienten klagen über irritative Symptome wie Drangsymptomatik, Nykturie und Pollakisurie sowie über obstruktive Symptome, zu denen ein schwacher bzw. unterbrochener Harnstrahl, Startschwierigkeiten, prolongierte Miktion sowie Harnträufeln zählen. Des Weiteren sind sie von Postmiktionssymptomen wie Restharngefühl und postmiktionales Harnträufeln betroffen. Nicht selten entwickeln die Patienten außerdem eine erektile Dysfunktion als Folge der LUTS."

Das Risiko für die Entwicklung einer symptomatischen BPH steige mit zunehmendem Alter, erläutert der Experte. Ab dem 40. Lebensjahr beginnt die Prostata, die unterhalb der Harnblase liegt und etwa so groß ist wie eine Kastanie, zu wachsen *(siehe Abb. 1)*. „Die Ursache ist völlig unbekannt. Wir wissen nur, dass etwa 40 Prozent aller Männer im weiteren Verlauf eine BPH entwickeln."

Bis dato verfügbare Therapien

Vor Entwicklung der Prostata-Arterien-Embolisation standen Medizinern lediglich medikamentöse und chirurgische Maßnahmen zur Behandlung der BPH zur Verfügung. „Die orale Therapie bei benigner Prostata-Hyperplasie umfasst zum einen selektive Alpha-1-Rezeptorblocker, welche die Muskelspannung reduzieren und den Harnfluss verbessern sowie zum anderen 5-Alpha-Reduktase-Inhibitoren, die den Umbau von Testosteron in der Prostata verhindern", erläutert Loidl. Beide Gruppen seien mit Vor- und Nachteilen vergesellschaftet, so der Experte. „Ihnen allen gemeinsam ist die Tatsache, dass sie nach einiger Zeit nicht mehr wirken und die Patienten wieder symptomatisch werden."

Zu den chirurgischen Interventionen, die der Behandlung einer BPH dienen und die Entfernung von Gewebe zum Ziel haben, zählen die Enukleation und die transurethrale Resektion (TURP). Des Weiteren kann obstruktives Prostatagewebe auch mittels Laser entfernt werden. „Grundsätzlich gilt: Bevor man behandelt, mit welchem Verfahren auch immer, muss man das Vorliegen eines Karzinoms ausschließen und die Prostata genauestens untersuchen", gibt Loidl zu bedenken. „Außerdem hängt die Wahl der Therapieform zum Beispiel davon ab, ob ein Patient hochsymptomatisch ist. Bei diesen Patienten, deren Harnröhre von der Prostata abgewürgt wird, was große Restharnmengen zur Folge hat, ist eine Operation indiziert."

Neue Alternative, noch experimentell

Da ein operativer Eingriff mit Risiken einhergeht und nicht für alle Patienten geeignet ist, führt man in Linz mit der Prostata-Arterien-Embolisation (PAE) ein Verfahren durch, das eine interdisziplinäre Zusammenarbeit voraussetzt. „Es handelt sich um eine experimentelle Methode, zu der bisher nur eine einzige Studie veröffentlicht wurde", weiß Prim. Dr. Manfred Gschwendtner, Abteilungsvorstand der Radiologie im Ordensklinikum Linz, Barmherzige Schwestern Elisabethinen. „Um sie durchführen zu können, bedarf es zunächst einer Diagnosestellung durch den Urologen. Ist diese erfolgt, wird die PAE von einem Interventionellen Radiologen durchgeführt."

> Bei Patienten, deren Harnröhre von der Prostata abgewürgt wird, was große Restharnmengen zur Folge hat, ist eine Operation indiziert.
>
> **Prim. Dr. Wolfgang Loidl**
> Abteilung Urologie, Ordensklinikum Linz, Barmherzige Schwestern Elisabethinen

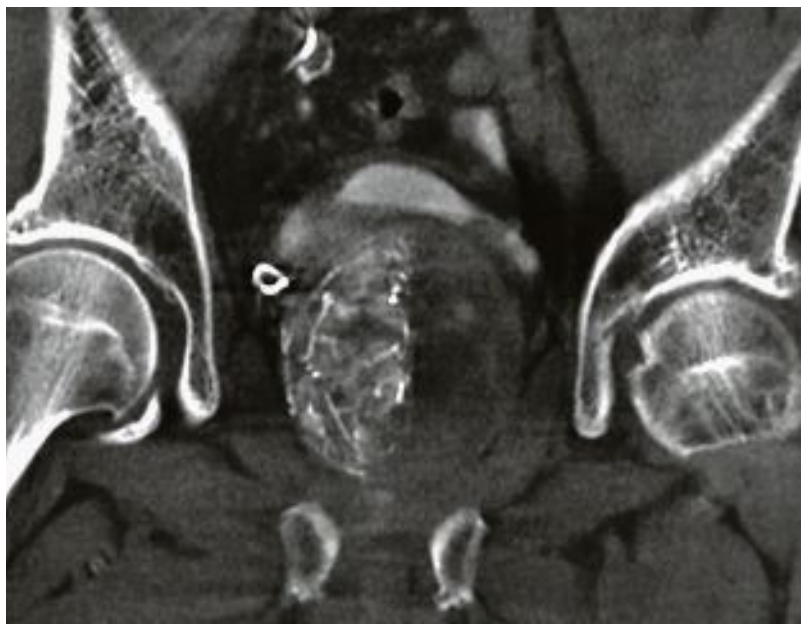

Abb. 1: Mittels Angiografie ist Größe und Form der Prostata gut darstellbar. Sie erlaubt eine zielgenaue Behandlung der BPH mittels PAE, auch bei komplizierten anatomischen Situationen.

Abb. 2: Übersichtsdarstellung der zuführenden Gefäße der Prostata. Durch dieses Gefäßsystem wird bei der PAE der Mikrokatheter bis in die Prostataarterie geschoben, um im Anschluss die Kunststoffpartikel zu platzieren.

So groß wie eine Kastanie etwa ist die Prostata im Normalzustand. Ab dem 40. Lebensjahr vergrößert sie sich und kann zu symptomatischen BPH führen. Das Verfahren der PAE bringt die Vorsteherdrüse nervenschonend zum Schrumpfen.

Die Methode gilt im Vergleich zur TURP sowie zur medikamentösen Therapie, die mit Nebenwirkungen wie retrograde Ejakulation, Infektionen, Erektionsstörungen und Harnröhrenstrikturen einhergehen kann, als deutlich schonender und richtet sich nach dem Erkrankungsstadium sowie den Symptomen. Geeignet ist sie vor allem für jene Patienten, die ein erhöhtes Blutungs- und/oder Narkoserisiko haben und sollte bei jenen durchgeführt werden, die ein Prostatavolumen von mehr als 40 ml aufweisen. Gschwendtner erklärt: „Patienten mit geringerem Volumen können von der PAE in der Regel nicht so sehr profitieren, wie jene mit einem höheren Volumen. Allerdings müssen wir in Bezug auf die Langzeitergebnisse noch zuwarten. Derzeit ist die operative Methode laut Studie der PAE noch deutlich überlegen. Hochrisikopatienten haben durch sie allerdings die Chance, auf adäquate Hilfe."

Mittels Katheters zur Arterie

Die PAE, die unter Röntgendurchleuchtung durchgeführt wird, setzt lediglich eine örtliche Betäubung voraus. „Wir führen diese als Second-line-Therapie durch, wenn die medikamentöse Behandlung nicht zu einer Besserung des Zustandes geführt hat", erklärt Gschwendtner. „Nach Einbringen eines Führungskatheters in die punktierte Leistenarterie erfolgt das Vorschieben eines Mikrokatheters in Richtung Prostataarterie *(siehe Abb. 2)*. In diese setze ich kleinste Kunststoffpartikel mit einer Größe von 250 µm oder 400 µm ein, was den Blutfluss zum Organ bzw. seine Vaskularisation zu großen Teilen unterbricht *(siehe Abb. 3, S. 7)*.

Lesen Sie bitte weiter auf **Seite 7**

Abb. 3: PAE. Kathederdarstellung vor Embolisation (Abb. links) und nach Embolisation (Abb. rechts). © (4) Dr. Manfred Gschwendtner

Fortsetzung von **Seite 6**

Die Prostata schrumpft, bedingt durch ein Absterben der in ihr befindlichen Adenome."

Dies führe sowohl zu einer Linderung der Symptome als auch zu einer Hemmung der Progredienz der BPH. „Das Verfahren ist nervenschonend, weshalb die Erektionsfähigkeit erhalten bleibt." Nicht selten berichteten Patienten nach erfolgtem, erfolgreichem Eingriff, dass sich ihre Sexualität verbessert habe, sagt sein Kollege Loidl. „Da die Patienten nach der PAE einen Katheter benötigen, nehmen wir sie stationär auf. Sie kommen am Tag vor dem Eingriff zu uns ins Spital und müssen mit etwa vier Tagen Aufenthalt rechnen. Die Prostata schwillt danach an und der Effekt setzt zwei bis drei Monate später vollständig ein. Außerdem ist es nicht ungewöhnlich, dass Partikel über den Harn ausgeschieden werden."

Die Methode der PAE eigne sich darüber hinaus zur Stillung von Blutungen nach erfolgter transurethraler Resektion. Des Weiteren ist nach einer PAE die Durchführung einer TURP weiterhin möglich, falls nötig.

> Patienten mit geringerem Volumen können von der PAE in der Regel nicht so sehr profitieren, wie jene mit einem höheren Volumen.
>
> **Prim. Dr. Manfred Gschwendtner**
> Abteilung Radiologie, Ordensklinikum Linz, Barmherzige Schwestern Elisabethinen

Nur mit eindeutiger Diagnose

Die PAE gilt als Bindeglied zwischen der ausgeschöpften Medikation und den zur Verfügung stehenden chirurgischen Verfahren. Sie setzt eine enge Zusammenarbeit der Fachbereiche Urologie und Radiologie voraus, weshalb die Patienten nur dann behandelt werden dürfen, wenn die Diagnose eindeutig feststeht. Diese erfolgt ausnahmslos durch den Facharzt für Urologie.

„Wir behandeln immer den ganzen Mann und konzentrieren uns nicht ausschließlich auf das vorliegende Krankheitsbild", sagt Loidl. „Gerade im Falle der BPH wäre es wünschenswert, dass die Männer in Österreich erkennen, wie wichtig Vorsorgemaßnahmen sind. So könnten wir so manchem Patienten eine Operation ersparen, die dann notwendig wird, wenn er zu lange gewartet hat und für eine PAE nicht mehr infrage kommt."

Prädiktor für Inkontinenz

OP-Verfahren. Wird bei einer radikalen Prostatektomie oberhalb der Prostata ein langer Harnröhrenstumpf belassen, vermindert dies laut einer Studie die Harninkontinenz.

DÄZ. Bei 185 Männern mit einem lokal begrenzten Karzinom der Vorsteherdrüse haben japanische Forscher den Effekt einer vollständigen Entfernung der Prostata auf die Entwicklung einer Harninkontinenz untersucht (*BJU Int 2018; 122(3):456-62)*. Das Team um Dr. Yoshifumi Kadono von der University School of Medicine in Kanazawa, stützte sich dabei auf MRT-Ergebnisse (1,5 Tesla) und der Bestimmung der Harnröhrensphinkterfunktion mithilfe des urethralen Druckprofils. Zudem führten sie einen ALPP („abdominal leak point pressure")-Test durch. Kam es bei einem Bauchraumdruck von mehr als 100 cm H_2O zu keinem Urinverlust, galt das Ergebnis als negativ. Die nervenschonende OP erfolgte in diesem Fall robotergestützt transperitoneal. Bei Trennung von Harnröhre und Prostata wurde darauf geachtet, den Harnröhrenstumpf so lang wie möglich zu belassen.

Die Patienten wurden danach in zwei Gruppen eingeteilt: In der einen war der Schnitt so nah an der Prostata wie möglich (langer Harnröhrenstumpf). Die andere Gruppe hatte einen normalen Harnröhrenstumpf. Die MRT-Aufnahmen erfolgten präoperativ, etwa drei Tage (median 10 Tage) nach Katheterentfernung und etwa zwölf Monate nach der Prostatektomie. Bestimmt wurde u. a. die Strecke zwischen distalem Ende der membranösen Urethra und des Becken-Outlet, also der Linie zwischen unterstem Rand des Schambeins und der Spitze des Steißbeins.

Aus den MRT-Messungen ging hervor, dass sich das distale Ende der membranösen Urethra zehn Tage nach OP durchschnittlich vier Millimeter nach proximal verlagerte. Ein Jahr nach dem Eingriff wurde diese Verkürzung der Harnröhre nicht mehr gesehen, das distale Ende hatte wieder seine ursprüngliche Position inne. Die Sphinkterfunktion habe sich zwar zehn Tage nach der OP verschlechtert, so die Ärzte, ein Jahr nach dem Eingriff jedoch wieder normalisiert.

Und bei 84 Männern, bei denen dreimal ein Harnröhrendruckprofil erstellt worden war, nahm der postoperative Urethraverschlussdruck in den ersten Tagen im Vergleich zur Situation vor dem Eingriff ab, normalisierte sich jedoch ein Jahr später weitgehend wieder, wenn auch die präoperativen Werte nicht erreicht wurden. Außerdem stieg in den ersten zehn Tagen die Zahl positiver ALPP-Ergebnisse, auch sie sank innerhalb eines Jahres wieder. Schließlich ermittelten Kadono et al. einen signifikanten Zusammenhang zwischen der Migrationslänge des distalen Endes der membranösen Urethra zehn Tage nach der Prostatektomie und dem verbliebenen Harnröhrenstumpf und der Inkontinenz.

Laut Forschern ist die Stumpflänge ein signifikanter (inverser) Prädiktor für Harninkontinenz nach radikaler Prostatektomie. Durch die Verlagerung des Urethraendes nach oben komme es zur Inkontinenz. Der Verschlussdruck der Harnröhre erhöhe sich zunächst, weil sich das Harnröhrenende proximal verlagere. Nach einem Jahr werde die ursprüngliche Position wieder erreicht.

Eingeschränkt wird die Aussage der Studie, dass die Entscheidung für die Schnittposition zwischen Harnröhre und Prostata nicht randomisiert erfolgte, sondern karzinomabhängig. Zudem war sie in den Gruppen nicht einheitlich definiert.

Pascoe
Naturmedizin seit 1895

Vitamin C
Injektopas® 7,5 g
Direkt und wirkstark bei Vitamin-C-Mangel, z. B. bei*:
- Infekten
- Entzündungen
- Allergien

* Studien zu finden in: Pascoe Naturmedizin.
Die Vitamin-C-Hochdosis-Infusionstherapie – Wissenschaftliche Belege. 2016.

www.pascoe.at

Pascoe
Naturmedizin seit 1895

Mobilopas-Injektopas®
Mobilität für die Gelenke
- mit Teufelskralle, Arnica, Bryonia und Kieselsäure
- Injektion ermöglicht lokale Behandlung
- Linderung bei Schmerz, Entzündung, degenerativen Gelenkserkrankungen

www.pascoe.at

Fachkurzinformation siehe Seite 22